

Иммунохроматографические методы в диагностике инфаркта миокарда

А.Н. Шибанов

генеральный директор АО Юнимед, генеральный секретарь РАМЛД,

Ю.В. Гервазиев

канд. биол. наук, специалист по продукции АО Юнимед

Инфаркт миокарда (ИМ) является одной из основных причин смертности в цивилизованных странах. Большую роль в успешном лечении ИМ играет своевременная постановка диагноза.

При некрозе миокарда содержимое погибшей клетки поступает в общий кровоток и может быть определено в пробах крови. Выбор маркеров некроза миокарда определяется, в первую очередь, их специфичностью для данного заболевания. Важны также и такие характеристики, как время появления в диагностически значимых концентрациях в крови и время, в течение которого концентрация сохраняется повышенной. В число определяемых в настоящее время биомаркеров миокардиального некроза входят сердечные тропонины I и T, изофермент МВ креатинкиназы (СК-МВ) и миоглобин [1].

Способы диагностики кардиомаркеров

До последнего времени “золотым стандартом” биохимической диагностики острого ИМ являлось определение активности СК-МВ. Сегодня вместо ферментативной активности определяют массу СК-МВ и других кардиомаркеров в крови. Для этого используют моноклональные антитела, специфичные именно для кардиальных изоформ белков-маркеров. Процесс определения может осуществляться следующими методами:

- ~ иммуноферментный анализ (ИФА) – основным недостатком данного метода является длительное время анализа (в среднем около 2 ч);
- ~ ИФА на микрочастицах – сорбция антигена происходит не на стенках лунки планшета, а на поверхности специальных микрочастиц, что увеличивает площадь поверхности и, следовательно, уменьшает время инкубации. Такие тест-системы, как правило, предназначены для работы на стационарных приборах, использование которых не всегда доступно при диагностике неотложных состояний;
- ~ иммунохроматографический анализ (ИХА) – высокотехнологичный метод экспресс-диагностики, позволяющий вне лабораторных условий и в течение 15 мин выявить маркеры заболеваний.

Принцип иммунохроматографической диагностики

На рис. 1 представлен внешний вид ИХА-теста, который состоит из следующих элементов: фильтра, мембраны с конъюгатом, хроматографической мембраны, содер-



жащей одну или несколько зон захвата иммунных комплексов и контрольную зону захвата, мембраны абсорбции, – помещенных в пластиковый корпус с окном. Изображение устройства в разобранном виде приведено на рис. 2.

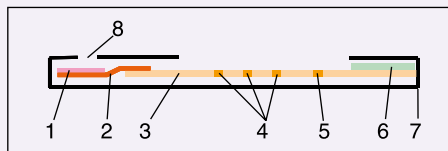


Рис. 1. Устройство иммунохроматографического теста: 1 – фильтр, на котором отсекаются клетки крови; 2 – мембрана с конъюгатом; 3 – хроматографическая мембрана; 4 – зоны захвата иммунных комплексов; 5 – контрольная зона захвата; 6 – мембрана абсорбции; 7 – пластиковый корпус; 8 – приемное окно

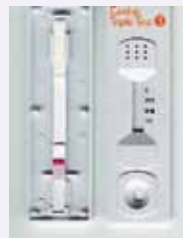

Рис. 2. Вид иммунохроматографического теста со снятым корпусом. Видны предварительный фильтр, мембрана с конъюгатом, хроматографическая мембрана, мембрана абсорбции

В основе метода лежит технология тонкослойной хроматографии (рис. 3). Кровь в объеме 100 мкл (5–6 капель) наносится через специальное приемное окно на подложку для образца. Форменные элементы задерживаются на фильтре, и хроматографической полосой достигает только плазма. Белки-маркеры плазмы крови вступают в реакцию с моноклональными антителами, меченными коллоидным золотом, образуя комплексы антиген – антитело (коллоидное золото – специальный краситель, видимый даже в сверхнизких концентрациях).

Далее под действием капиллярных сил эти комплексы двигаются по хроматографической мембране и вступают в реакцию с иммобилизованными антителами в соответствующих зонах к тем же белкам. При этом, если определяемый белок-маркер присутствует в достаточном количестве, окрашенный конъюгат, связанный с белком, накапливается в зоне иммобилизации антител против этого белка. Образуется как бы “сэндвич”. Свободный конъюгат продвигается по хроматографической мембране и захватывается в контрольной полосе иммобилизованными вторичными антителами. Если в зонах захвата накопится достаточное количество иммунных комплексов, то полосы, благодаря частицам коллоидного золота, приобретают характерный бордовый оттенок. Контрольная зона окрашивается всегда. Отсутствие в контрольной зоне четкой цветной полосы указывает на ошибку, в этом случае анализ необходимо повторить.

Если в зонах захвата не содержится ни одной яркой цветной полосы, а контрольная зона показывает такую полосу, то результат теста является отрицательным. Если в зонах захвата иммунных комплексов в течение 15 мин появились цветные полосы, тест является положительным. Диагностикумы сконструированы таким образом, что едва видимое присутствие окрашенной полосы уже свидетельствует о превышении концентрации белка-маркера над пороговым уровнем, который соответствует следующим показателям: 0,5–1 нг/мл для тропонина, 5 нг/мл для МВ-креатинкиназы и 50 нг/мл для миоглобина.

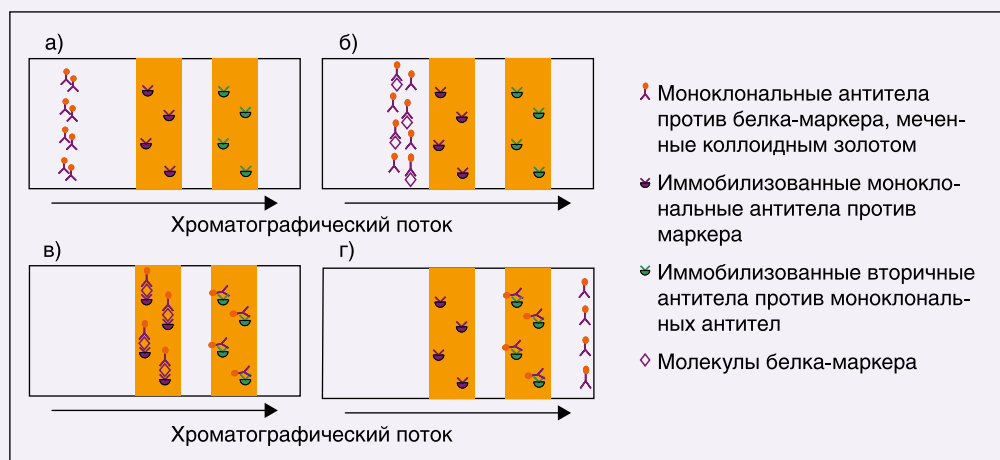


Рис. 3. Принцип действия иммунохроматографического теста:

- а) “сухая” ИХА-полоска. В специальной зоне хроматографической мембраны находятся моноклональные антитела к белку-маркеру, меченные коллоидным золотом. Антитела к другому эпитопу маркера, а также вторичные антитела к меченым моноклональным антителам иммобилизованы в соответствующих зонах захвата;
- б) на полоску нанесена сыворотка, плазма или цельная кровь. Фронт биологической жидкости мигрирует по полоске. При этом молекулы маркера связываются с соответствующими антителами;
- в) положительный результат анализа. Меченые антитела фиксируются в обеих зонах захвата;
- г) отрицательный результат анализа. Меченые антитела фиксируются только в контрольной зоне. Несвязавшиеся антитела мигрируют далее в абсорбционную мембрану

На рис. 4 приведены примеры определения миокардиальных маркеров с использованием трехкомпонентного кардиотеста “ИммунТех” производства фирмы YD Diagnostics (Южная Корея).

Помимо качественной бесприборной ИХА-диагностики разработаны системы количественного приборного ИХА-анализа. Принцип метода заключается в следующем: в тестах вместо визуального красителя (коллоидного золота) используется флуоресцентная метка, что увеличивает чувствительность теста, но требует использования специального прибора, который дает возможность количественной оценки. Время анализа – 15–20 мин.

Системы количественной ИХА-диагностики очень удобны, однако их стоимость чрезвычайно высока – до 1 тыс. руб. за один анализ. Наиболее известные в России диагностикумы количественной ИХА-детекции – системы Triage фирмы Biosite (США), Cobas h232 и Cardiac Reader фирмы Roche (Германия).

По мнению авторов, широкое применение ИХА экспресс-диагностики кардиомаркеров позволит значительно повысить скорость постановки диагноза острого ИМ.

Экспресс-тесты целесообразно использовать во всех ЛПУ, а не только в кардиологических отделениях стационаров. Испытывая недомогание, человек

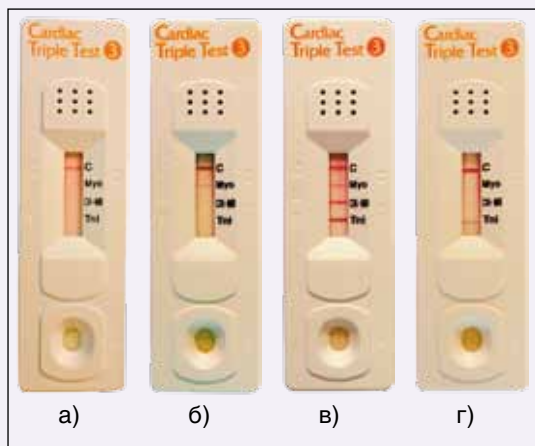


Рис. 4. Примеры результатов анализа кардиомаккеров с использованием иммунохроматографического теста:

а) ни один из кардиомаккеров в пробе крови пациента не обнаружен, видна только яркая контрольная полоса.

б) показывает присутствие в крови пациента миоглобина, видна слабая окраска зоны СК-МВ, тропонин I не обнаружен. Такой результат анализа указывает на развитие острого ИМ.

в) характерная для ИМ картина: присутствуют все три кардиомаккера.

г) показывает присутствие тропонина I, очень слабая окраска зоны СК-МВ и отсутствует миоглобин. Такая картина может указывать на то, что после развития ИМ прошло более 96 ч

определения их в лаборатории [2]. Оказалось, что, несмотря на относительно высокую стоимость экспресс-диагностики, общие затраты на лечение снизились благодаря сокращению промежутка времени от момента взятия крови до получения результата анализа. Благодаря этому снизились затраты на лечебные процедуры, фармакологические препараты, уменьшилось время пребывания больных в стационаре.

Таким образом, ИХА-диагностику целесообразно использовать для диагностики ИМ как в неотложной медицине, так и в лечебных учреждениях.

Список литературы

1. Сапрыгин Д.Б. Современный статус применения миокардиальных биомаркеров некроза при остром коронарном синдроме // Лабораторная медицина. 2009. Т. 10. С. 35–38.
2. Apple F.S., Chung A.Y., Kogut M.E. et al. Decreased patient charges following implementation of point-of-care cardiac troponin monitoring in acute coronary syndrome patients in a community hospital cardiology unit // Clin Chim Acta. 2006. V. 370 (1–2). P. 191–195.